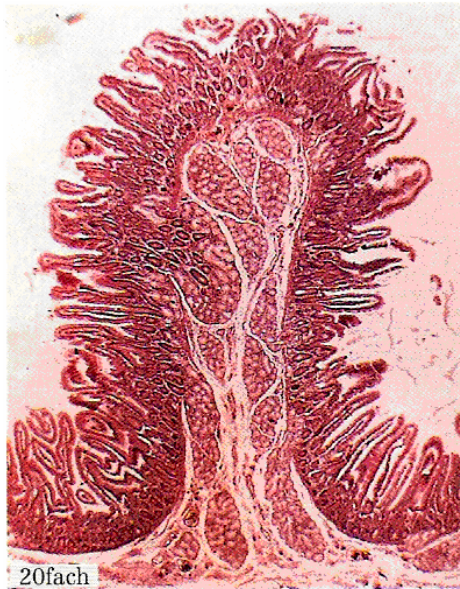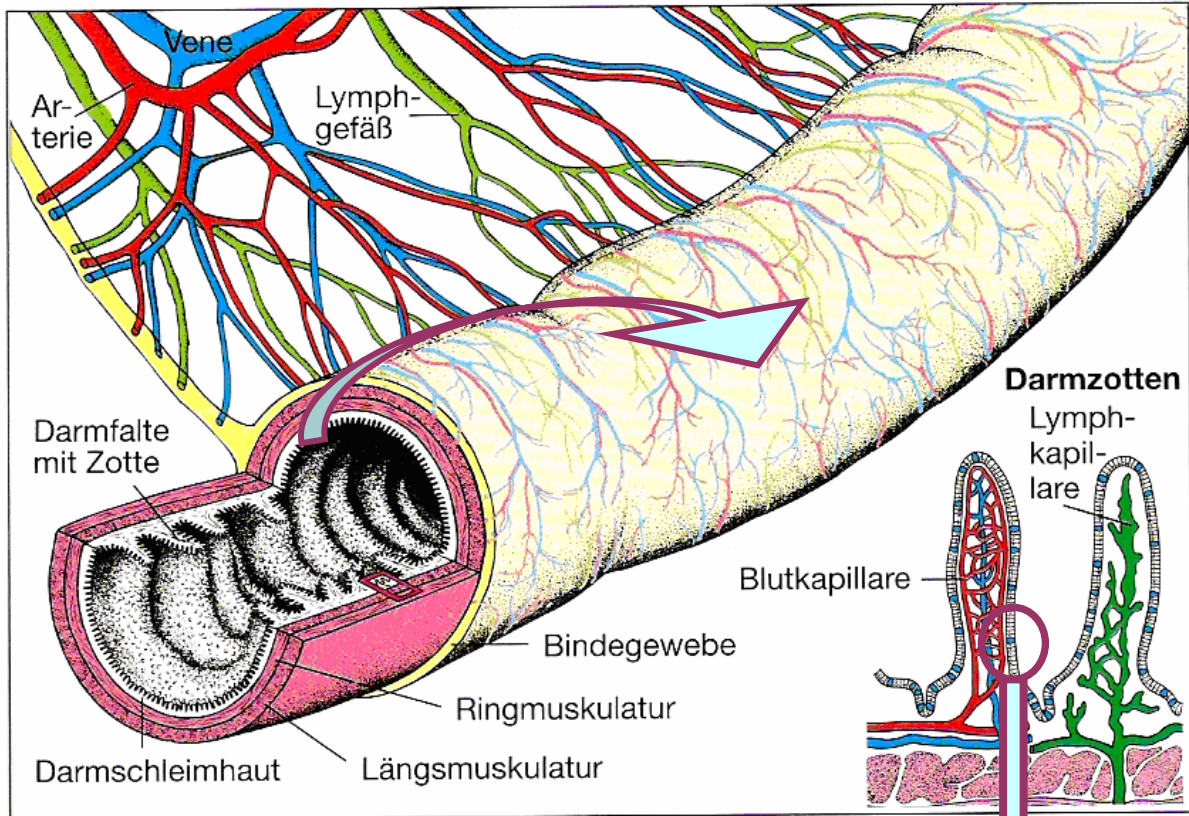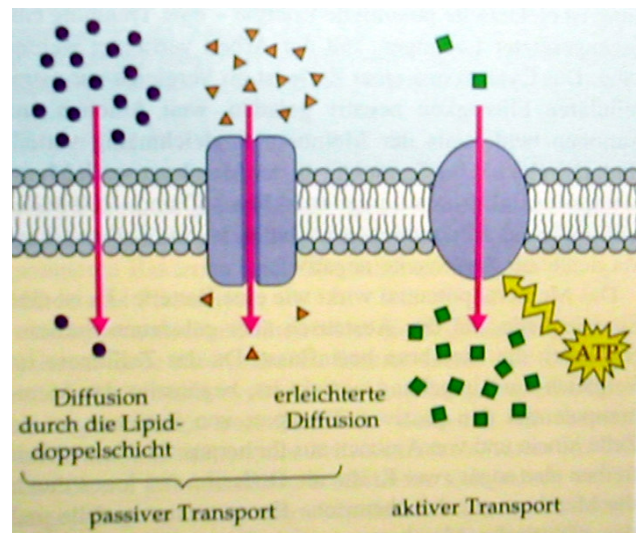
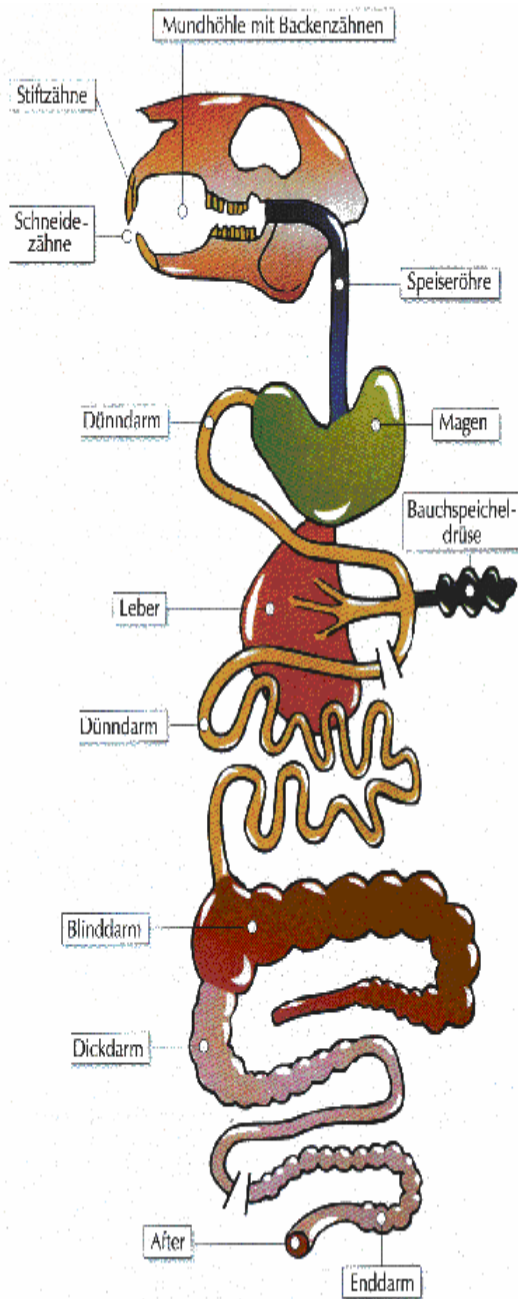


*Aufbau des Dünndarms und der Dünndarmzotten. Jede Zotte enthält Blutgefäße, Lymphgefäße, Muskelfasern und Nervenendigungen. Durch Falten der Zotten wird die Oberfläche des Darms stark vergrößert.*





## Verdauungssystem – Kaninchen



## Verdauungssystem – Mensch

